

Hipotálamo

Dr. Héctor Lezcano

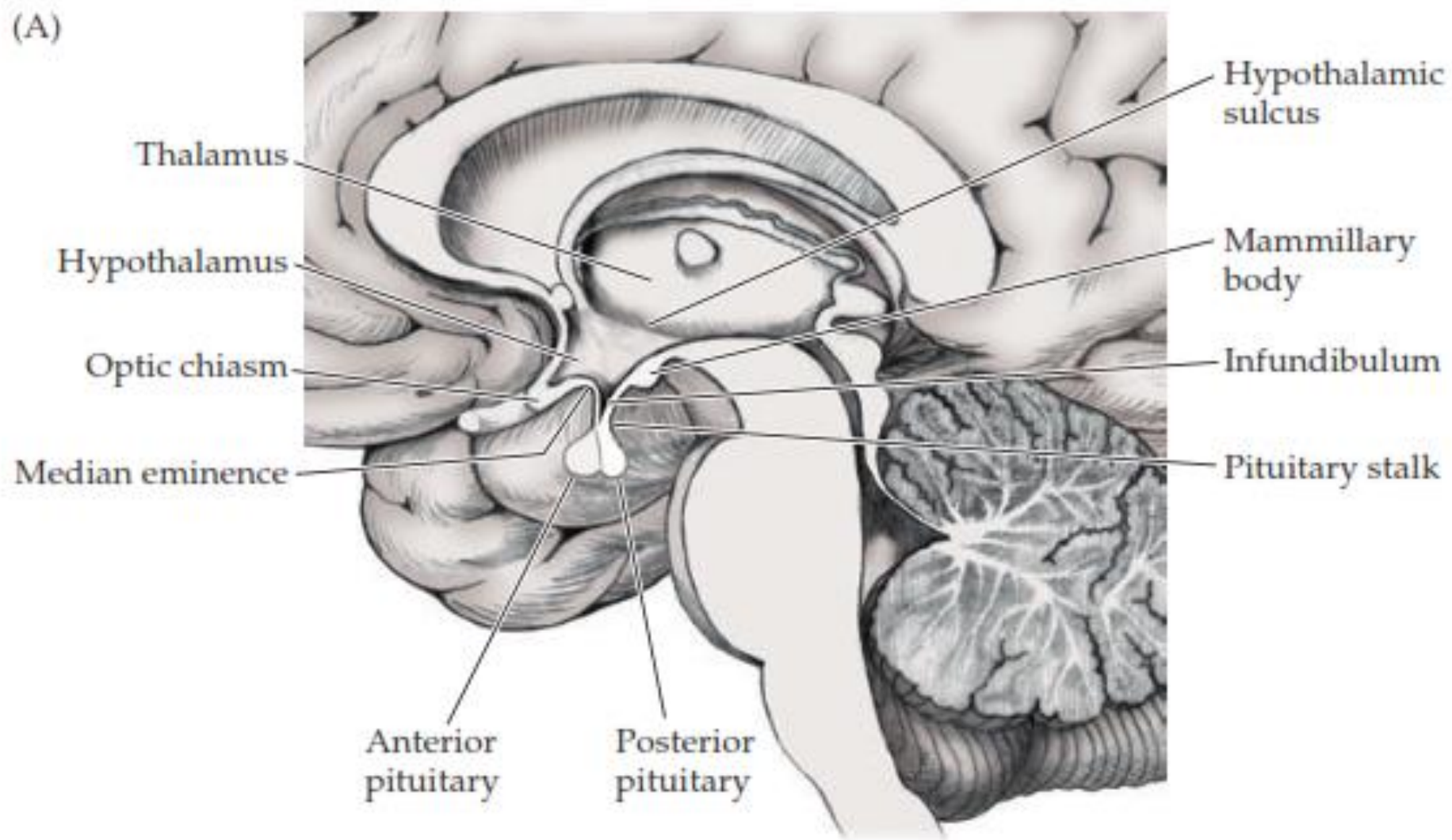
MR Neurocirugía

CHDrAAM

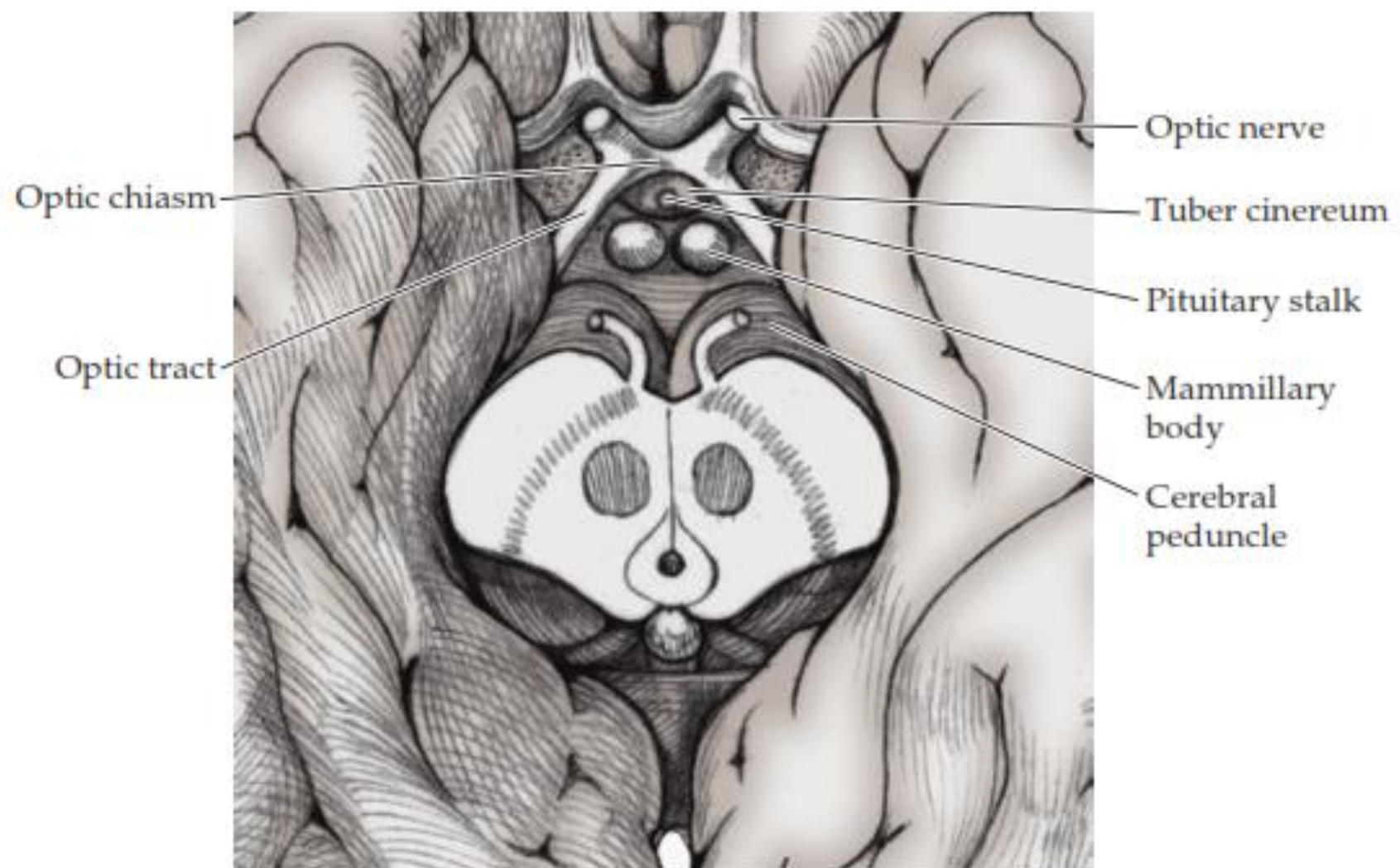
Introducción

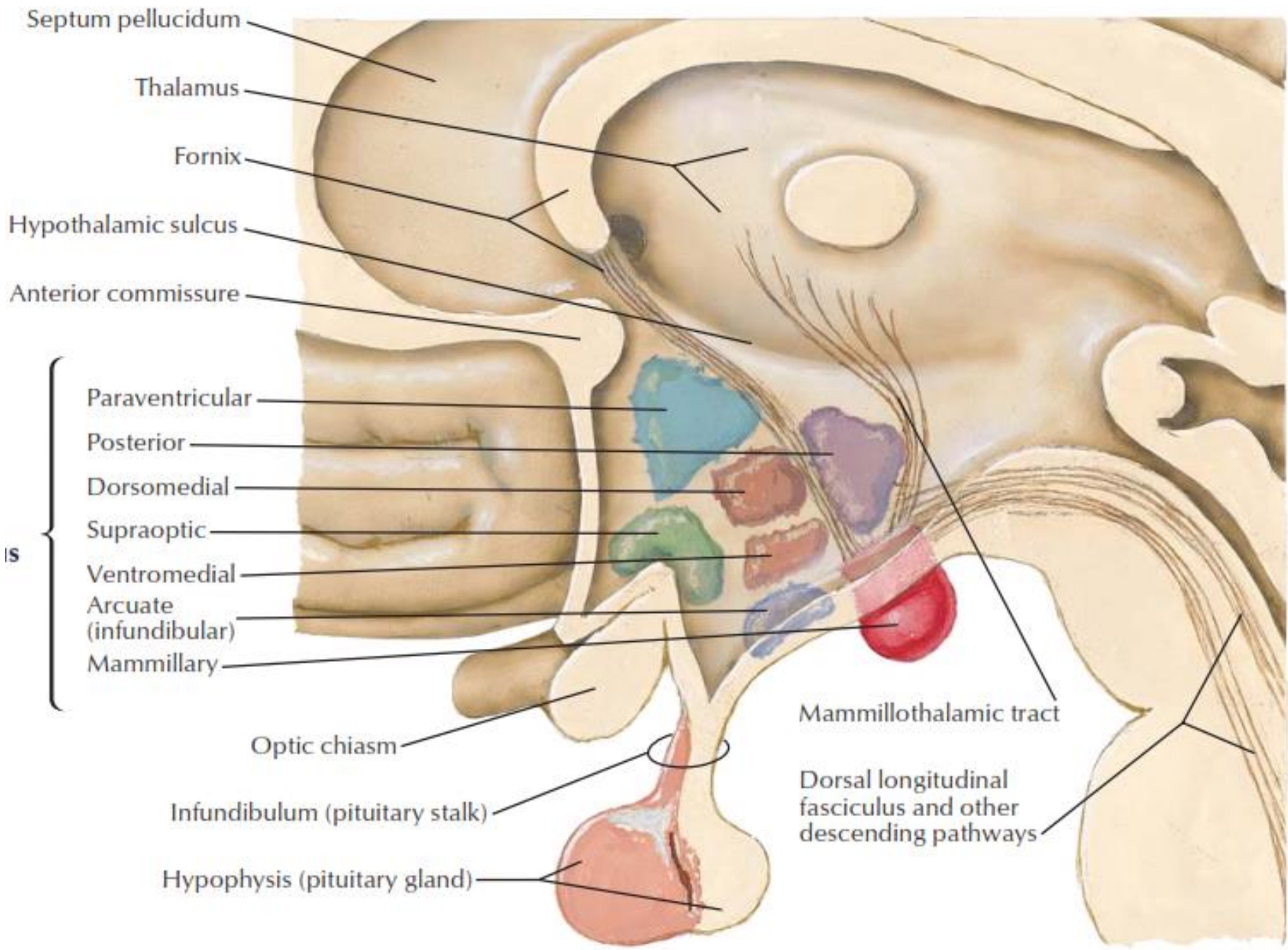
- El hipotálamo es parte del diencéfalo.
- Forma parte de las paredes y el piso del tercer ventrículo.
- Es separado del tálamo por el surco hipotalámico.
- Se encuentra posterior al quiasma óptico, anterior al mesencéfalo, inferior al tálamo, lateral al tercer ventrículo

(A)



(B)





Generalidades

- Partes importantes del hipotálamo:
 - **Tuber Cinereum:** protuberancia de sustancia gris localizada entre el quiasma óptico y los cuerpos mamilares
 - **Cuerpos Mamilares:** estructuras pares que forman la porción posterior del hipotálamo
 - **Infundíbulo:** prolongación que se origina del tuber cinereum y se continúa inferiormente como tallo hipofisario.
 - **Eminencia Media:** es la porción anterior del infundíbulo.

Núcleos Hipotalámicos

- Núcleos Hipotalámicos Laterales
- Núcleos Hipotalámicos Mediales
 - Anteriores
 - Medios
 - Posteriores

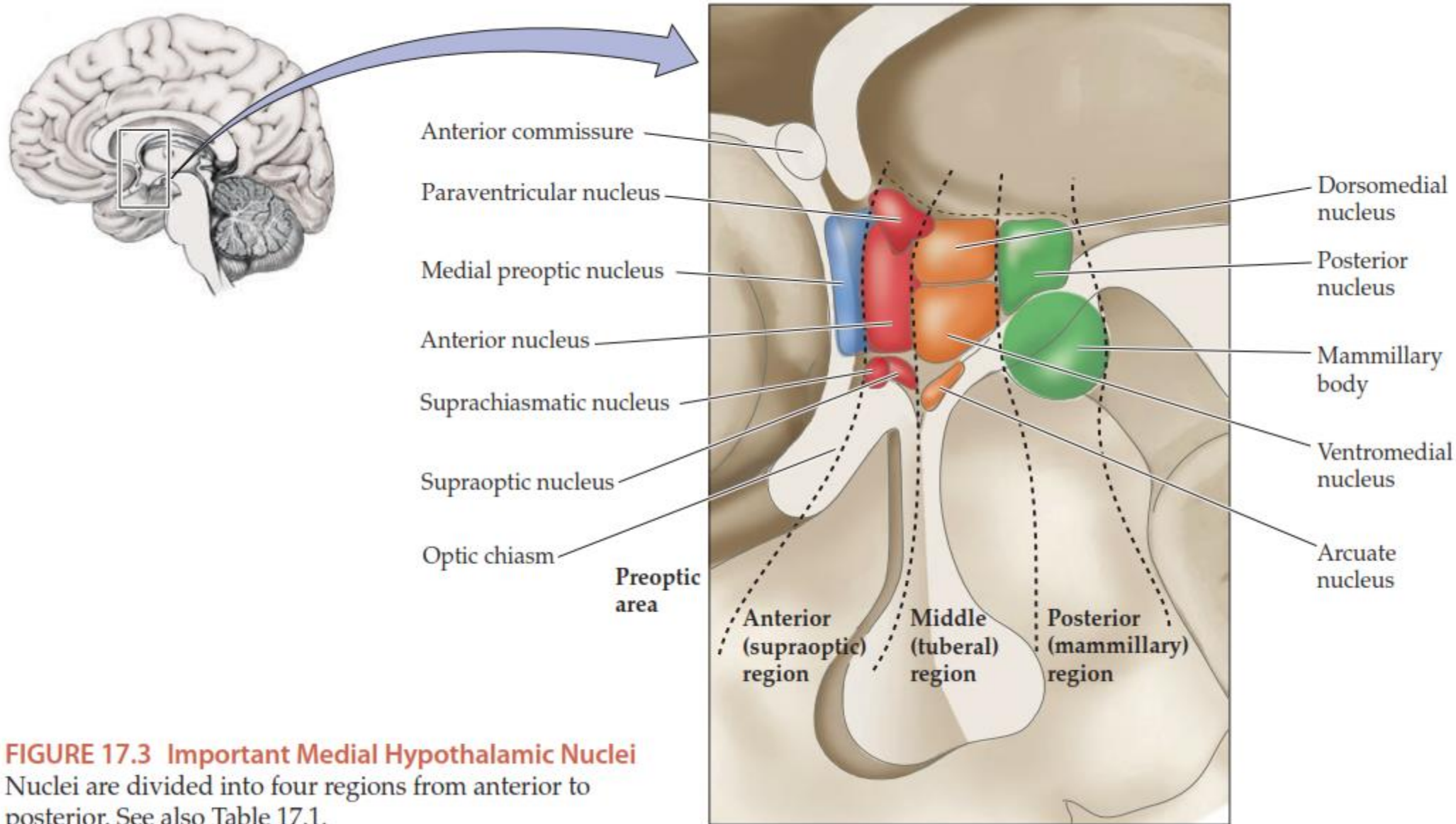


FIGURE 17.3 Important Medial Hypothalamic Nuclei

Nuclei are divided into four regions from anterior to posterior. See also Table 17.1.

Grupos Mediales

Área Preóptica

- Deriva del telencéfalo
- Contiene un núcleo preóptico lateral y uno medial

(A) Preoptic area

Lateral ventricle

Fornix

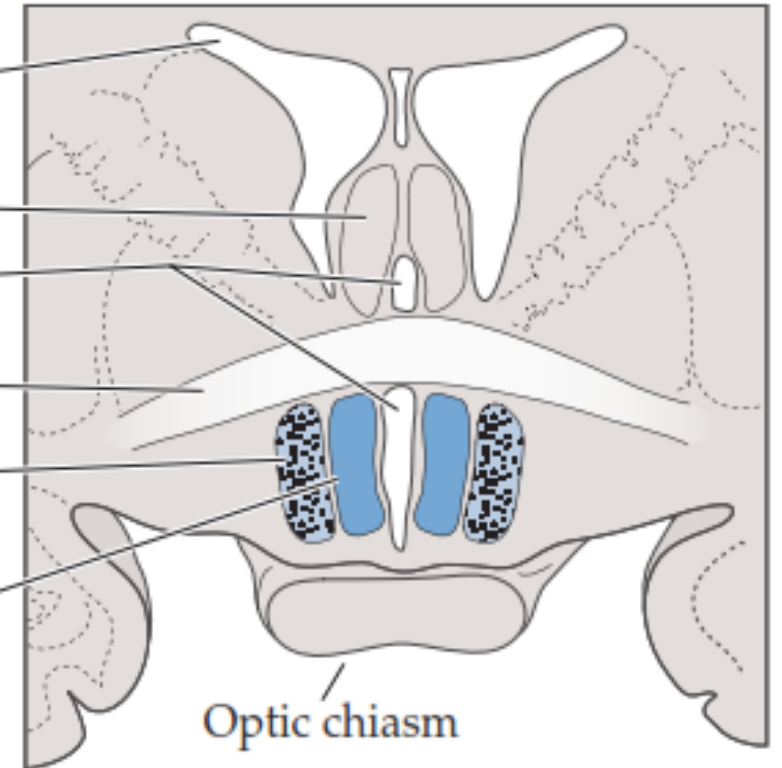
Third ventricle

Anterior commissure

Lateral preoptic nucleus
(and MFB)

Medial preoptic nucleus

Optic chiasm



Grupos Mediales

Área Supraóptica

- Núcleo hipotalámico anterior
- Núcleo supraóptico,
- Núcleo paraventricular
- Núcleo Periventricular
- Núcleo supraquiasmático

(B) Anterior (supraoptic) region

Third ventricle

Fornix

Paraventricular nucleus

Anterior nucleus

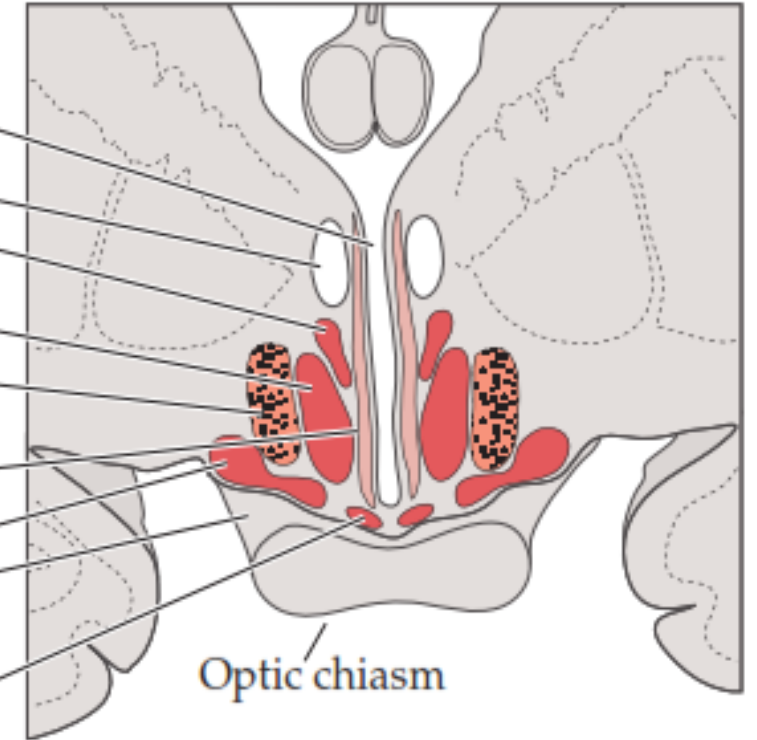
Lateral hypothalamic nucleus (and MFB)

Periventricular nucleus

Supraoptic nucleus

Optic tract

Suprachiasmatic nucleus



Grupo Medial

Región Hipotalámica Media (Tuberal)

- Núcleo Arqueado
- Núcleo Ventromedial
- Núcleo Dorsomedial

(C) Middle (tuberal) region

Third ventricle

Thalamus

Dorsomedial nucleus

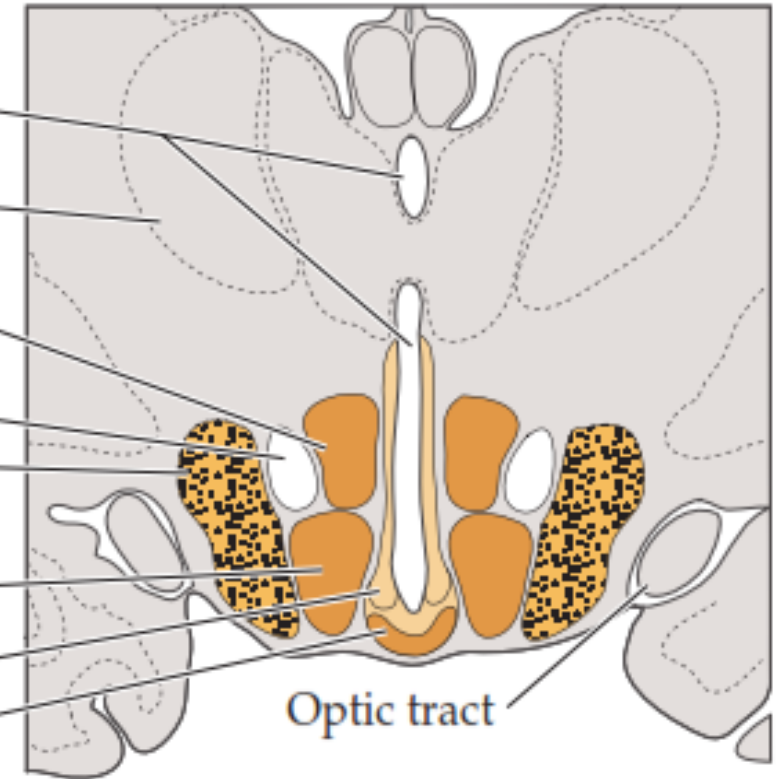
Fornix

Lateral hypothalamic nucleus (and MFB)

Ventromedial nucleus

Periventricular nucleus

Arcuate nucleus



Grupo Lateral

- Núcleo Hipotalámico Lateral

(B) Anterior (supraoptic) region

Third ventricle

Fornix

Paraventricular nucleus

Anterior nucleus

Lateral hypothalamic
nucleus (and MFB)

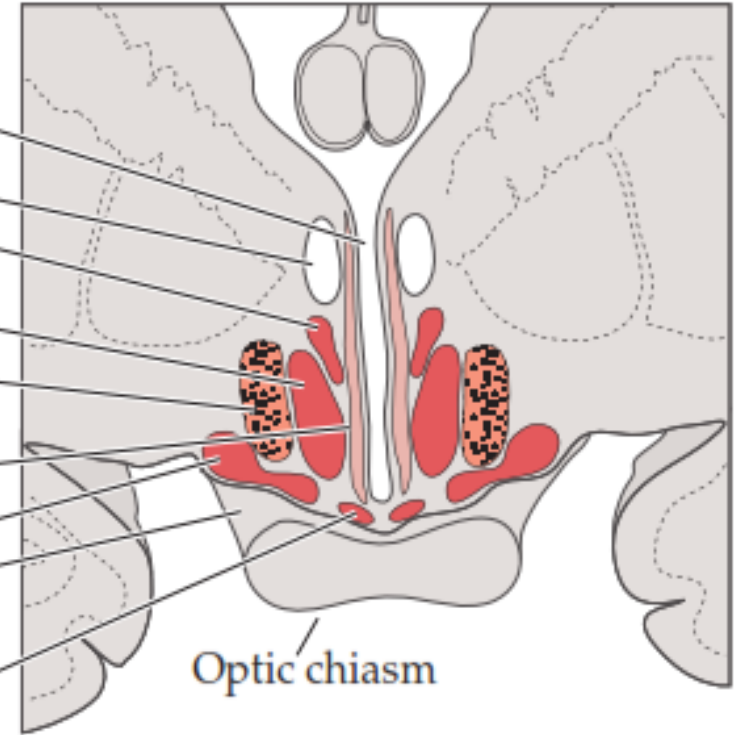
Periventricular nucleus

Supraoptic nucleus

Optic tract

Suprachiasmatic nucleus

Optic chiasm



Grupo Posterior

- Núcleo Mamilar Medial
- Núcleo Mamilar Intermedio
- Núcleo Mamilar Lateral
- Núcleo Hipotalámico Posterior

(D) Posterior (mammillary) region

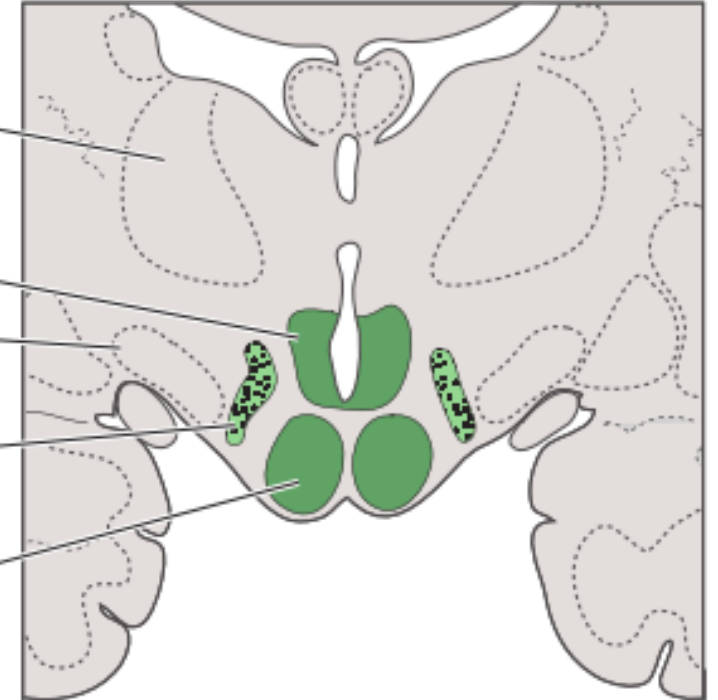
Thalamus

Posterior nucleus

Subthalamic nucleus

Lateral hypothalamic nucleus (and MFB)

Mammillary body



Funciones

- Núcleos Preópticos: liberación de gonadotropinas y contiene núcleos dimórfico sexuales.
- Núcleo Supraquiasmático: controla los ritmos circadianos
- Núcleo Hipotalámico Anterior: participa en la disipación del calor. Estimula al sistema parasimpático
- Núcleo Paraventricular y Supraóptico: liberación de oxitocina y vasopresina. Regulan el balance hídrico

Funciones

- Núcleo Hipotalámico Lateral: control del apetito, control de la sed
- Núcleo Hipotalámico Medial: inhibe el apetito
- Núcleo Dorsomedial: control autonómico
- Núcleo Ventromedial: el centro de la saciedad
- Núcleo arqueado: libera dopamina
- Núcleo Hipotalámico Posterior: conservación del calor, disminución del sueño. Estimula al sistema simpático.

Paraventricular and supraoptic nuclei

- regulate water balance
- produce ADH and oxytocin
- destruction causes diabetes insipidus
- paraventricular nucleus projects to autonomic nuclei of brainstem and spinal cord

Anterior nucleus

- thermal regulation (dissipation of heat)
- stimulates parasympathetic NS
- destruction results in hyperthermia

Preoptic area

- contains sexually dimorphic nucleus
- regulates release of gonadotropic hormones

Suprachiasmatic nucleus

- receives input from retina
- controls circadian rhythms

Dorsomedial nucleus

- stimulation results in obesity and savage behavior

Posterior nucleus

- thermal regulation (conservation of heat)
- destruction results in inability to thermoregulate
- stimulates the sympathetic NS

Lateral nucleus

- stimulation induces eating
- destruction results in starvation

Mammillary body

- receives input from hippocampal formation via fornix
- projects to anterior nucleus of thalamus
- contains hemorrhagic lesions in Wernicke's encephalopathy

Ventromedial nucleus

- satiety center
- destruction results in obesity and savage behavior

Arcuate nucleus

- produces hypothalamic releasing factors
- contains DOPA-ergic neurons that inhibit prolactin release

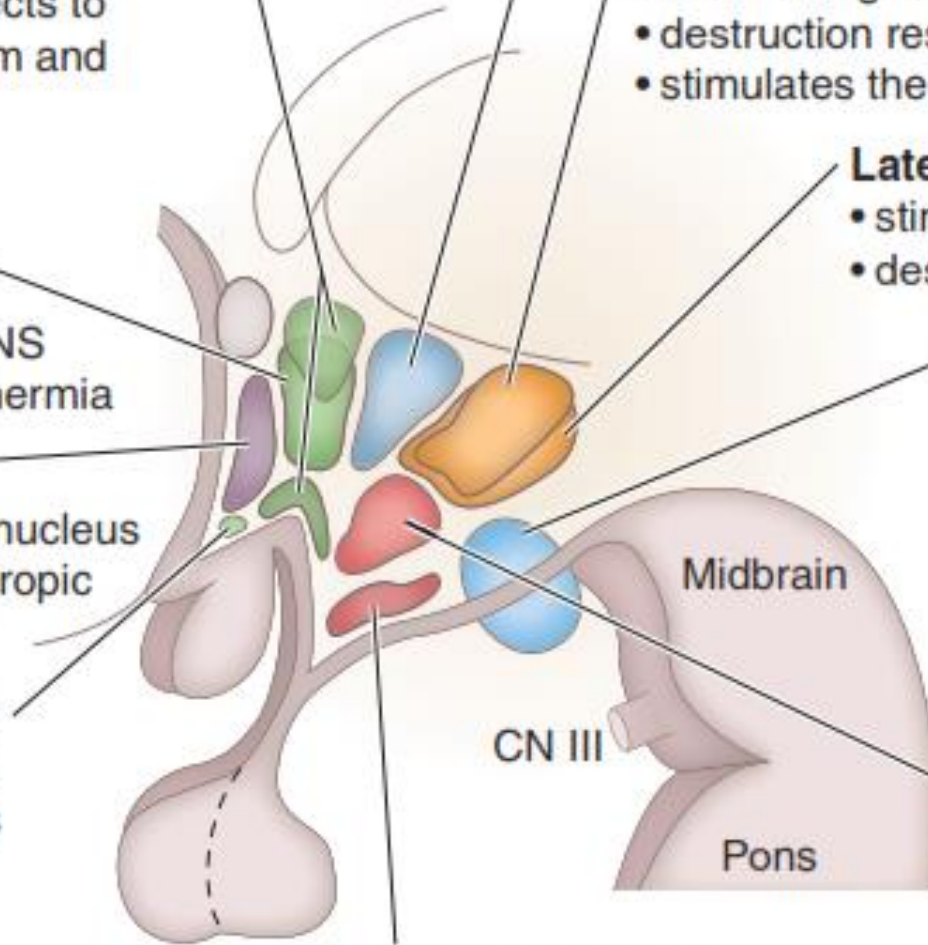


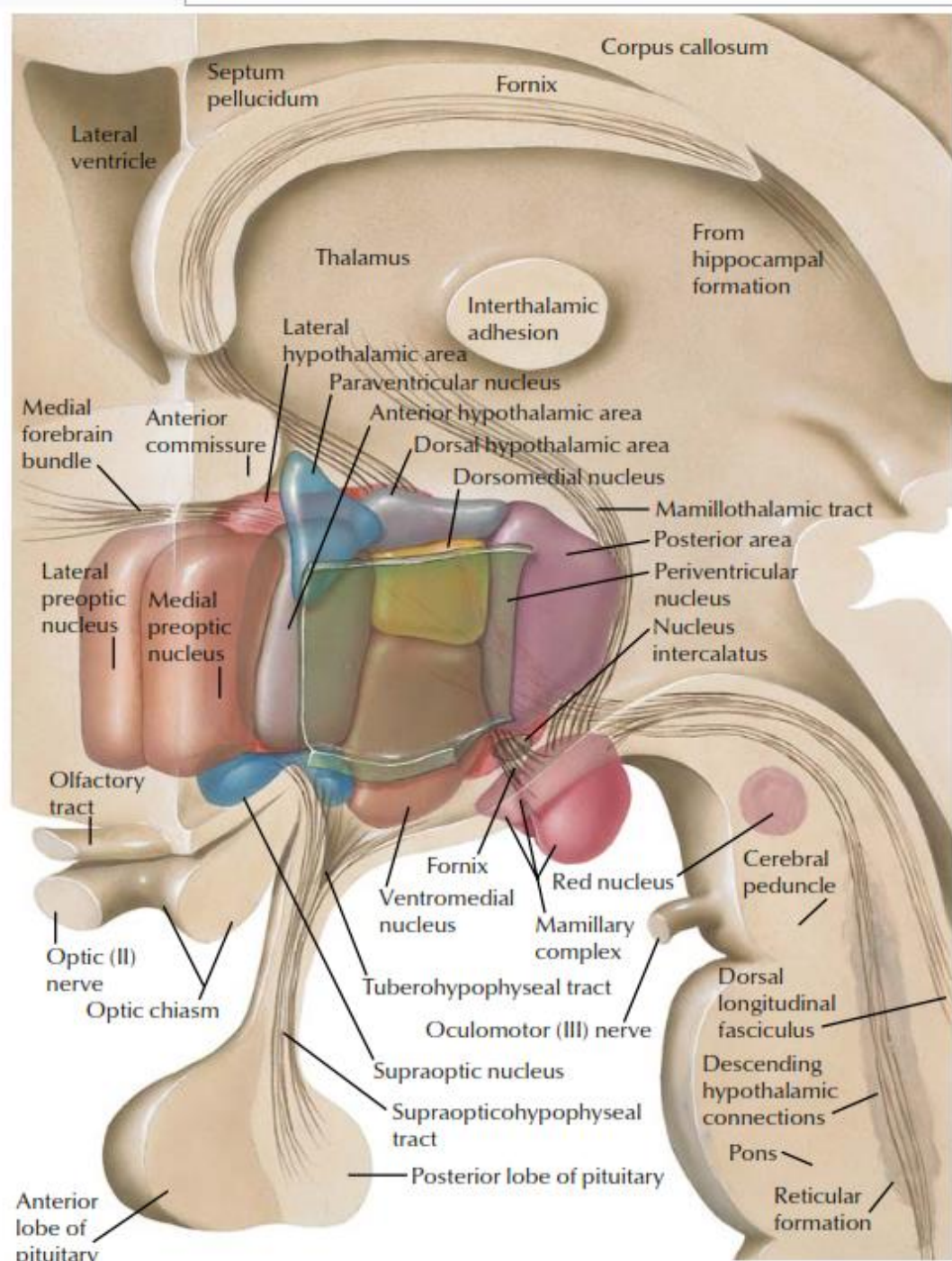
CHART 2.3 MAJOR FUNCTIONS OF THE HYPOTHALAMUS

Hypothalamic Area	Major Functions*
Preoptic and anterior	Heat loss center: cutaneous vasodilation and sweating
Posterior	Heat conservation center: cutaneous vasoconstriction and shivering
Lateral	Feeding center: eating behavior
Ventromedial	Satiety center: inhibits eating behavior
Supraoptic (subfornical organ and organum vasculosum)	ADH and oxytocin secretion (sensation of thirst)
Paraventricular	ADH and oxytocin secretion
Periventricular	Releasing hormones for the anterior pituitary

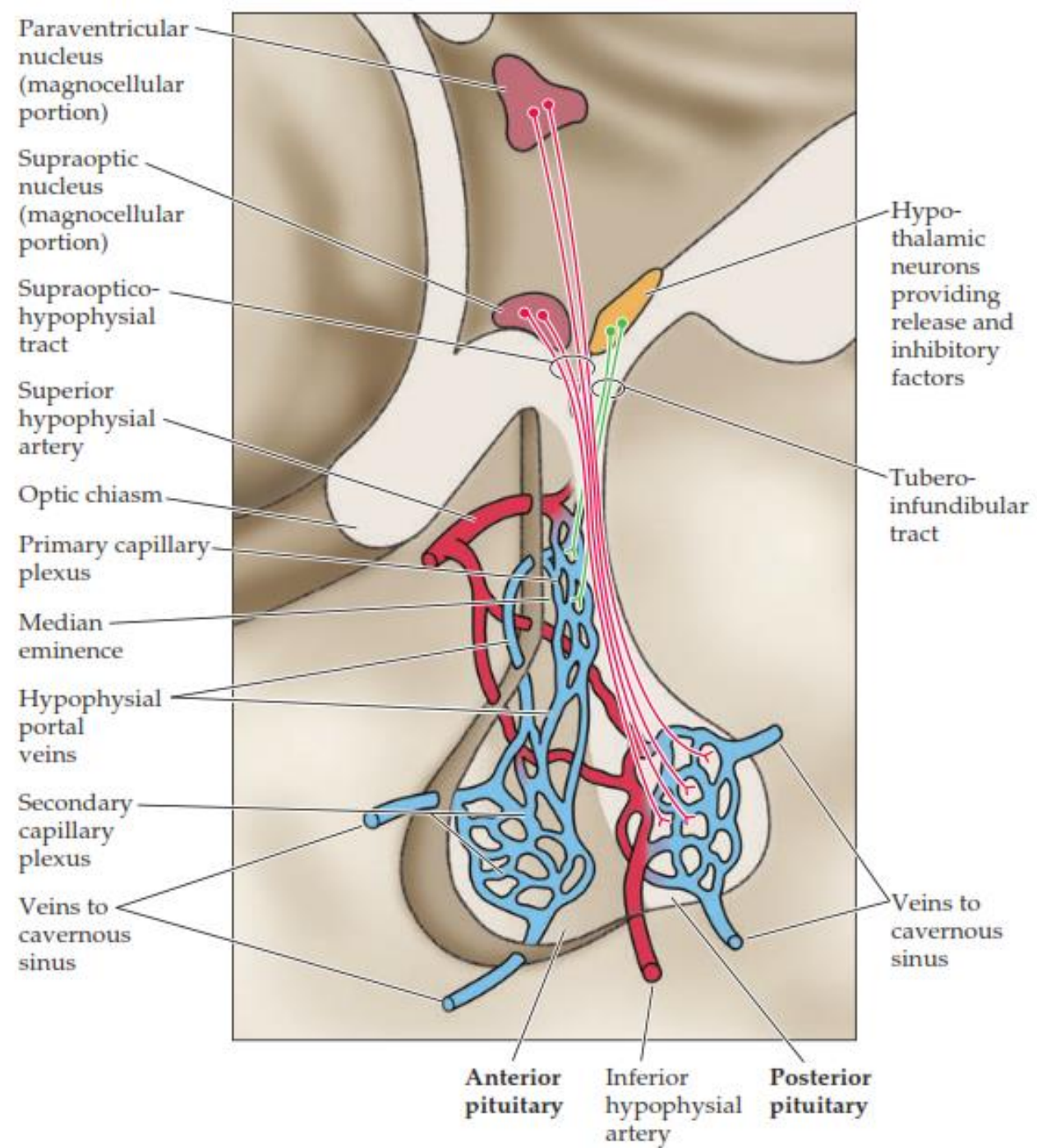
*Stimulation of the center causes the responses listed.

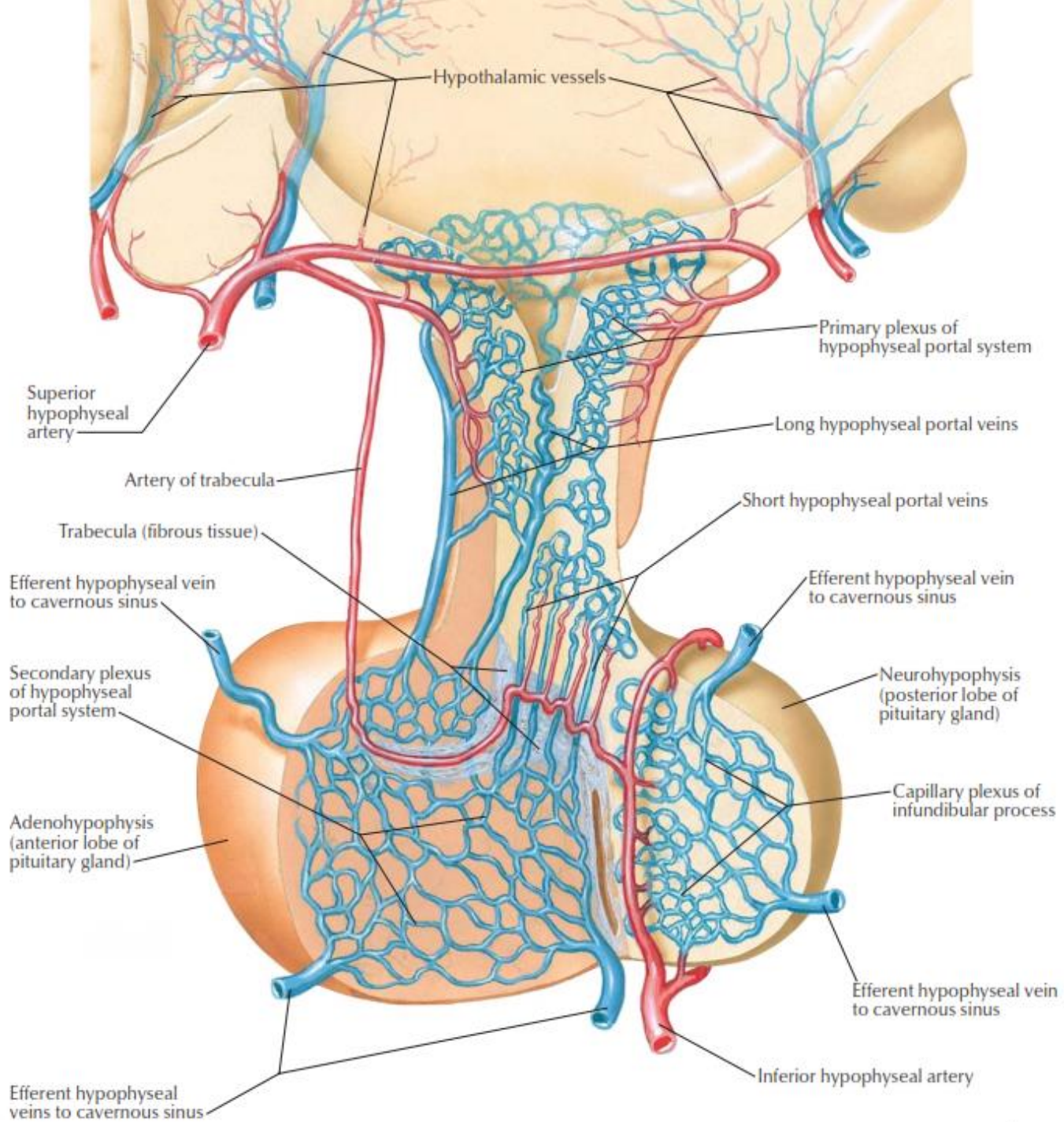
Aferencias

- Subículo → Fórnix → a los cuerpos mamilares
- Amígdala → Estría Terminal y Vía Amigdalofugal Ventral → Núcleos de Control autonómico
- Formación Reticular
- Tálamo
- Tallo Cerebral
- Sistema Óptico



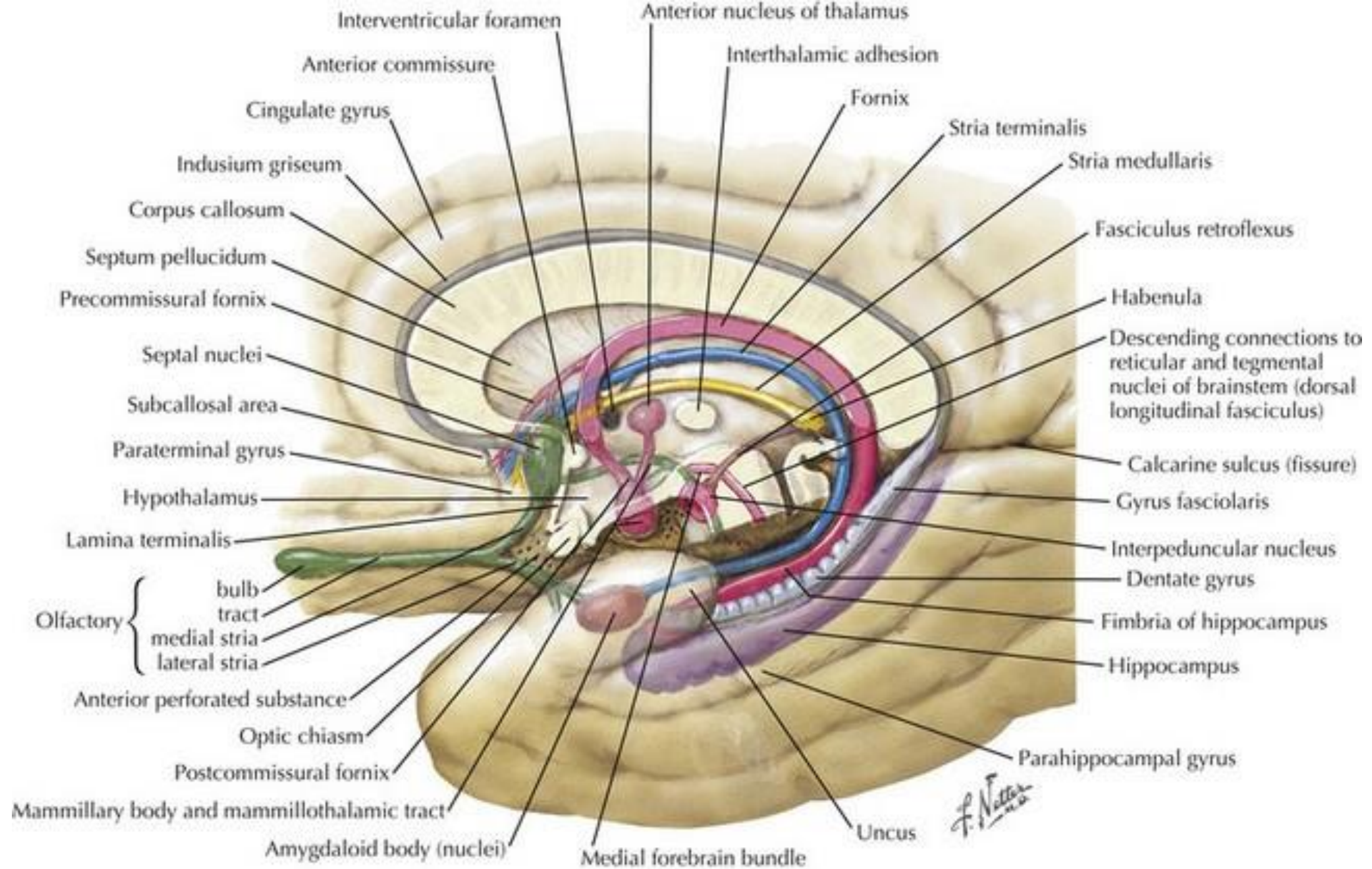
F. Netter M.D.
© IGM

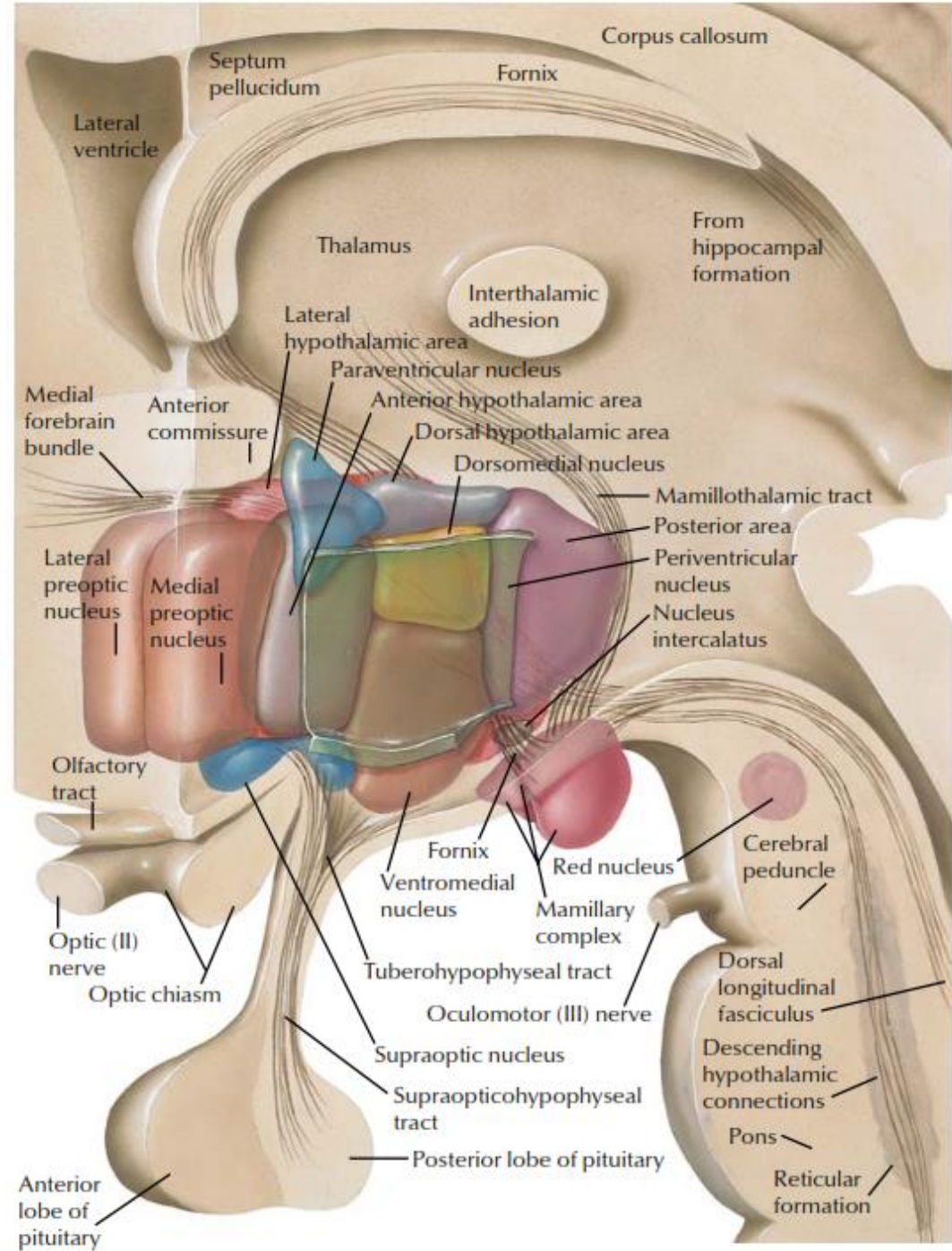




Sistema de Fibras

- Fórnix
- Fascículo Proencefálico Medial
- Tracto Mamilotalámico
- Estria Terminal
- Tracto Supraóptico
- Tracto Tuberohipofisario
- Tracto Hipotalamoespinal





REFERENCIAS

- Blumenfeld H. Neuroanatomy through Clinical Cases. Sinauer Associates. USA. Second Edition. 2010
- Afifi A. Neuroanatomía Funcional. McGraw Hill. México. Segunda Edición. 2006